Aus dem Zahnärztlichen Institut der Universität Marburg
Direktor: Professor Dr. Hans Fliege.

Ueber die Erhaltungsmöglichkeit tief frakturierter Zähne zur Aufnahme einer Krone

INAUGURAL-DISSERTATION
ZUR ERLANGUNG DER DOKTORWÜRDE
IN DER ZAHNHEILKUNDE
DER HOHEN MEDIZINISCHEN FAKULTÄT
DER UNIVERSITÄT MARBURG

vorgelegt von

Helmut Hesse
Zahnarzt aus Mühlhausen (Thür.)

Marburg (Lahn) 1937
Buchdruckerei Hermann Bauer

Angenommen von der Medizinischen Fakultät
am 8. XI. 1937

Referent: Professor Dr. Fliege.

Gedruckt mit Genehmigung der Fakultät

R. UNIV.
BIBLIOTHEEK
LEIDEN

Meinen lieben Eltern

Einteilung.

I. Allgemeines über Zahnfrakturen 5
a) Zustandekommen.
b) Einteilung.
c) Arten.

II. Allgemeines über Kronenersatz bei tief frakturierten Zähnen 8

III. Die für die Überkronung tief frakturierter Zähne in der Literatur angegebenen Behandlungsmethoden 12

IV. Eigene Beobachtungen 29

V. Die interalveoläre Zahnfraktur 39

VI. Prophylaxe 40

VII. Zusammenfassung 42

I. Allgemeines über Zahnfrakturen.

Die Zahnfraktur stellt eine der wichtigsten krankhaften Veränderungen des Kauapparates dar. In der täglichen Praxis erscheinen nicht selten solche Patienten, bei denen eine Kontinuitätstrennung der Zähne festzustellen ist. Naturgemäß sind die Zähne einwirkenden Gewalten von allen Körperteilen am meisten ausgesetzt.

Zahnfrakturen kommen traumatisch zustande. Wenn pathologische Veränderungen vorliegen, können ebenso wie an den Knochen auch an den Zähnen bei physiologischer Beanspruchung Frakturen auftreten. Substanzverluste verschiedener Art, z. B. tiefgehende Karies, Abkauung, konservierende Maßnahmen (Füllungen), aber auch die keilförmigen Defekte geben oft Anlaß zur Fraktur.

„Es kommt aber auch manchmal, insbesondere bei alten Leuten mit sehr scharfer Artikulation und sprödem Dentin vor, daß an einem anscheinend intakten Prämolaren oder Molaren ein Höcker mit einem wechselnd tief in die Wurzel reichenden Dentinspan abbricht.“ (Gottlieb 1927).

Zahnfrakturen kommen auch durch Kräfteeinwirkungen zustande, die die physiologische Belastungsgrenze überschreiten. Diese traumatischen Läsionen werden durch akute oder chronisch einwirkende Insulte ausgelöst.

Akute Traumen können wieder auf direktem oder indirektem Wege herbeigeführt worden. Zu den direkten Gewalteinwirkungen gehören vor allem Stoß, Schlag und Fall auf die Zähne. Die Frontzähne sind naturgemäß am stärksten exponiert, werden daher am häufigsten davon betroffen. Zu den direkten Kräften gehört ferner noch der Hieb mit dem Schläger oder Säbel, der in der Universitätsstadt gar nicht so selten Patienten mit Zahnfrakturen der Zahnklinik zuführt. Die mißbräuchliche Anwendung der Zähne zu besonderen Kraftlei-

stungen, z. B. zum Heben von Gewichten, Zerbeißen von Glas oder Draht, spielt eine verhängnisvolle Rolle. Der Gesichtsschädel ist vor allem beim Sport außerordentlich gefährdet. Es ist daher nur umso verständlicher, wenn besonders Sportarten wie Fußball und Hockey eine große Anzahl von Zahnbrüchen hervorrufen. Die beim Boxsport häufig entstehenden Zahnfrakturen können durch geeignete Schutzapparate in Form einer Boxschiene in den meisten Fällen vermieden werden. Hierzu kommt noch eine bei vielen Menschen bestehende Prädisposition, nämlich die Prognathie des Oberkiefers, die für das Zustandekommen der Zahnfrakturen durch direkte Gewalteinwirkung eine bemerkenswerte Rolle spielt. Nicht unerwähnt sollen noch die durch Verkehrsunfälle hervorgerufenen Zahnverletzungen bleiben.

Bei der indirekten Gewalteinwirkung handelt es sich in erster Linie um Fall oder Schlag auf das Kinn, wobei die nicht geschlossenen Zahnreihen unerwartet heftig miteinander in Berührung kommen.

Schließlich können noch Frakturen durch chronisch wirkende Einflüsse zustande kommen, die wieder physikalischer und chemischer Natur sein können, d. h. durch Abkauung und Einwirkung von Säure entstanden sind.

Die folgende schematische Darstellung soll zusammenfassend einen Ueberblick über das Zustandekommen der Zahnfrakturen geben.

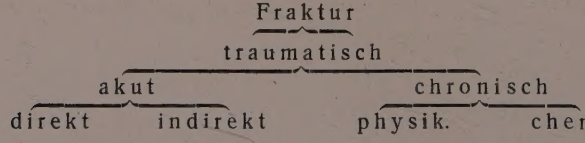

Die in der Literatur häufig angegebene Einteilung der Zahnfrakturen in solche der Krone und solche der Wurzel scheint mir für die Abhandlung meines Themas ungeeignet zu sein.

Vielmehr ist bei der Beurteilung der Möglichkeit einer Ueberkronung der jeweilige Stand des Epithelansatzes von ausschlaggebender Bedeutung. Das Verhalten der Bruchfläche zum gingivalen Rand ist sowohl vom diagnostischen als auch vom prognostischen Gesichtspunkt aus ungeheuer wichtig. Ich benutze daher eine entsprechende Einteilung der Frakturen, wie sie von Gottlieb (1927) angegeben ist.

1. Frakturen, bei denen sich die Bruchfläche außerhalb des Epithelansatzes befindet. (Frakturen der klin. Krone).
2. Frakturen, bei denen sich die Bruchfläche zum Teil innerhalb, zum Teil außerhalb des Epithelansatzes befindet. (Komb. Kronen-Wurzelfraktur).
3. Frakturen, bei denen sich die Bruchfläche innerhalb des Epithelansatzes befindet. (Frakturen der klin. Wurzel).

Von größter Bedeutung in therapeutischer Beziehung ist der Sitz der Zahnfraktur. Der Art der Fraktur nach sind Längs-, Schräg- und Querbrüche zu unterscheiden.

Bei Längsbrüchen sind Krone und Wurzel zugleich beteiligt, während bei Querfrakturen entweder die Krone oder die Wurzel in Mitleidenschaft gezogen ist.

Viel häufiger sind die sich lang ausstreckenden Schrägbrüche, von denen in den meisten Fällen sowohl die Krone als auch die Wurzel betroffen wird. Die Bruchlinie verläuft in der Regel nach buccal oder palatinal bzw. lingual, und endigt mehr oder weniger nahe dem Zahnfleischsaum oder noch weiter wurzelwärts. Es wird gerade bei Schrägbrüchen zu entscheiden sein, ob die Möglichkeit besteht, den Defekt durch Kronenersatz zu decken.

Wir unterscheiden schließlich noch die einfache von der komplizierten Zahnfraktur. Im ersten Fall handelt es sich um eine Fraktur der Hartsubstanzen, während die komplizierte Fraktur auch eine Verletzung der Weichteile, der Pulpa, voraussetzt. Liegt eine kompl. Fraktur vor, versteht es sich wohl von selbst, daß der Ueberkronung dieses Zahnes eine exakte Wurzelbehandlung vorauszugehen hat. Bei den weiter unten

beschriebenen Fällen bleibt daher eine solche Komplikation, die gelegentlich einer Zahnverletzung die Eröffnung der Pulpa mit sich brachte, im wesentlichen unberücksichtigt.

Bei den Frakturen ergeben sich nun eine Fülle von Möglichkeiten, die für die anzuwendende Therapie, vor allem aber für den Kronenersatz, von großer Bedeutung sind.

II. Allgemeines über Kronenersatz bei tief frakturierten Zähnen.

Die Ueberkronung tief frakturierter Zähne nimmt neben dem sonstigen Anwendungsgebiet des Kronenersatzes eine beachtliche Stellung in der prothetischen Zahnheilkunde ein. Die Grenzen, in denen eine Ueberkronung solcher Zähne noch möglich ist oder nicht, sind schwer festzulegen. Dies wird vielmehr von Fall zu Fall entschieden werden können. Greve (1933) begrenzt den Indikationsbereich wie folgt:

„Die Frage der Erhaltungsmöglichkeit des frakturierten Zahnes ist vorwiegend nach dem Gesichtspunkt zu entscheiden ob die Schwächung seiner Hartsubstanz und seines Halteapparates sich nach Entfernung des kleinen Bruchstückes noch in den Grenzen verhält, daß der größere Teil noch längere Zeit eine Krone zu tragen vermag. Diese Bedingungen werden aber immer nur dann als erfüllt angesehen werden können, wenn die Frakturlinie sich höchstens bis an die Grenze des cervikalen Wurzeldrittels erstreckt. Bei tiefer reichenden Bruchspalten dürfte eine, die ausreichende Funktionsfähigkeit gewährleistende Erhaltungsmöglichkeit nicht mehr bestehen."

Eingangs wählte ich bereits eine Einteilung der Zahnfrakturen unter Berücksichtigung des den Zahn umgebenden Weichteilgewebes. Ich halte es auch hier wieder für günstiger, die Entscheidung, ob sich ein frakturierter Zahn noch zur Ueberkronung eignet oder nicht vom Verlauf der Bruchlinie zu den umgebenden Weichteilen bzw. der Alveole abhängig zu machen. Für die verschiedenen Wege der einzuschlagenden Therapie, die später noch ausführlich in diesem Rahmen be-

sprochen wird, halte ich eine Trennung in folgende drei Gebiete, in denen eine Frakturlinie verlaufen kann, für zweckmäßig.

1. Verlauf der Frakturlinie bis zum Epithelansatz einschl. physiologischer Zahnfleischtasche.
2. Verlauf der Frakturlinie innerhalb des Epithelansatzes etwa bis in die Höhe der knöchernen Alveole.
3. Verlauf der Frakturlinie innerhalb der Alveole.

Für den in Absatz 1 angegebenen Verlauf des Bruchspaltes kommt als Therapie eine Ueberkronung wohl selten in Betracht. Hiernach verläuft die Frakturlinie nur bis zum Epithelansatz, in manchen Fällen noch unter Einbeziehung der physiologischen Zahnfleischtasche. Liegt also nur die Fraktur eines geringen Teiles der Zahnsubstanz vor, so kann in diesen Fällen der Defekt meistens durch Füllung gedeckt werden, wobei der Ersatz durch gebrannte Porzellanfüllungen oder Metallgußfüllungen in erster Linie in Betracht kommt.

Handelt es sich jedoch um Frakturen, wie sie in Absatz 2 und 3 der vorhergehenden Einteilung beschrieben wurden, so kann der Defekt durch Füllungen meistens nicht mehr gedeckt werden. Verläuft daher die Bruchlinie innerhalb des Epithelansatzes und handelt es sich nur um geringe Substanzverluste, so ist es möglich durch Zurückdrängen der Weichteile mittels Tampon oder Guttapercha-Separation sich die Bruchfläche übersichtlich zu gestalten. In den Fällen wo dies nicht mehr gelingt, muß durch Abtragung der den Zahn überragenden Weichteile im Sinne einer Gingivektomie oder durch Abätzung eine unerwünschte Taschenbildung vermieden werden, um den Zahn bzw. die Wurzel für die Aufnahme einer Krone vorbereiten zu können.

Erstreckt sich jedoch die Frakturlinie bis in die Alveole hinein, so ist neben der Abtragung der Weichteile die Resektion eines Teiles der Alveolenwand zur Freilegung des Frakturrandes unerläßlich.

Innerhalb des zuletzt beschriebenen Verlaufes der Bruchfläche sind der Ueberkronung eines frakturierten Zahnes in vielen Fällen Grenzen gesetzt.

In dem vorher Gesagten wurde die Möglichkeit einer Ueberkronung lediglich abhängig gemacht von der Art der betr. Fraktur bzw. von dem Verlauf des Bruchspaltes. Diese Erwägung genügt natürlich nicht allein um eine endgültige Entscheidung über die Therapie zu fällen. Wie bei dem Kronenersatz allgemein, ist auch bei der Ueberkronung tief frakturierter Zähne die Entscheidung über die zu wählende Therapie von anderen wichtigen Faktoren abhängig. Für das Gelingen und den Dauererfolg der Kronenarbeit sind daher noch eine Reihe von Maßnahmen nötig, die der späteren technischen Durchführung voranzugehen haben. Die wichtigsten Maßnahmen dieser Art sind:

1. Die sorgfältige Inspektion des Zahnes bzw. seiner Wurzel auf die Beschaffenheit, Form und Stellung.
2. Die Prüfung des periapikalen Gewebes.

Ob ein frakturierter Zahn überhaupt für die Ueberkronung in Frage kommt, und ob er die nötige Widerstandsfähigkeit aufweist, wird nur durch genaue Betrachtung des Röntgenbildes im Hinblick auf die oben genannten Faktoren entschieden werden können. Ferner leistet der Röntgenbefund bei der Bewertung des periapikalen Gewebes große Dienste.

Es ist also nicht nur allein der Verlauf des Bruchspaltes für die Möglichkeit der Ueberkronung tief frakturierter Zähne maßgebend, sondern die allgemeine Beschaffenheit des Zahnes und seiner Umgebung wird für die einzuschlagende Therapie richtungsweisend sein.

III. Die für die Ueberkronung tief frakturierter Zähne in der Literatur angegebenen Behandlungsmethoden.

Von den verschiedenen Behandlungsmethoden tief frakturierter Zähne sind mir die von Hauberrisser (1923), Greve (1933), Bruhn (1926), Tiegel (1933), Kovács

(1930) und Scheere (1921) bekannt. Es werden hier oft sehr verschiedene Wege beschritten, sie sollen deshalb in Folgendem zusammengestellt und beschrieben werden.

Die Verschiedenartigkeit dieser Behandlungsmethoden richtet sich im wesentlichen nach dem jeweiligen Verlauf des Bruchspaltes. Am häufigsten frakturieren erfahrungsgemäß Prämolaren. Solche Zähne sind meistens derart geschwächt, daß sie dem Kaudruck bei der Okklusion nicht den nötigen Widerstand entgegensetzen können. Meistens wird der palatinale Höcker von der Fraktur betroffen.

Liegt ein solcher Bruch vor, und reicht der Frakturspalt nicht nur bis unter den Epithelansatz, sondern erstreckt sich die Frakturlinie bis in die Alveole hinein, so kommt in den meisten Fällen die von Hauberrisser (1923) angegebene Behandlungsmethode zur Deckung des Defektes in Frage. Diese chirurgisch-technische Methode bezweckt tief frakturierte Zähne mit einfachen Mitteln wieder funktionstüchtig zu machen.

Hauberrisser führt die Behandlung in zwei Zeiten durch:

1. Behandlungstag: Chirurgische Freilegung des Frakturendes und Schaffung normaler topographischer Verhältnisse zwischen Zahnwurzel und Alveolarknochen.
2. Behandlungstag: Anlegen eines Ringes und Aufbau des verlorengegangenen Kauhöckers durch eine plastische Füllung.

Hauberrisser leitet seine Behandlung mit einer Röntgenaufnahme zur genauen Feststellung der Fraktur ein. Unter Lokalanästhesie wird dann an dem frakturierten Zahn ein U-förmiger Schleimhautlappen hochgeklappt, das abgesprengte Zahnfragment vorsichtig abgelöst und entfernt. Das Frakturstück wird meistens bei solch tief reichenden Brüchen noch mit dem Zahn durch den Epithelansatz sowie durch das Periodontium in Zusammenhang gehalten.

Der U-förmige Schleimhautlappen wird zurückgeschlagen und durch eine Seidenligatur in dieser Lage fixiert. Der knö-

cherne Alveolenrand wird nun freigelegt und der nun folgenden weiteren Behandlung weitestgehend zugänglich gemacht. Hierbei zeigt sich meist ein mehr oder wenig großer Niveauunterschied zwischen dem tiefsten Punkte der Frakturfläche und dem Kieferknochenrande.

„Dieser überstehende Knochenrand wird halbmondförmig so weit abgemeißelt, daß die Bruchfläche noch etwa 1,5—2 mm über dem neuen Knochenrande liegt. Das gleichzeitig freigelegte Wurzelperiodontium wird scharf umschnitten und abgeschabt; denn der Wurzelring darf das Periodontium nicht umgreifen. Durch diesen einfachen Eingriff werden die normalen topographischen Verhältnisse zwischen Zahnwurzel einerseits, und Alveolarknochen andererseits insofern wieder hergestellt, daß die Wurzel in ihrer ganzen (vorher durch Frakturfläche unterbrochen) Zirkumferenz vom Alveolarknochen umgeben und ein freier Wurzelhals wieder geschaffen wird, um den sich der Kronenring legen kann, ohne das Periost und Periodontium zu reizen.“ (Hauberrisser (1923).

Es erfolgt nun sofort die Vorbereitung des noch stehengebliebenen Kronenteiles unter Ausnutzung der Anästhesie. Die Approximalflächen, wenn es erforderlich ist auch die buccale Fläche, werden zur Aufnahme des Kronenringes beschliffen. Eine durch diese Maßnahmen zwangsläufig entstehende Blutung ist zu vermeiden, um sich die Arbeit so angenehm wie möglich zu gestalten. Die Anfertigung und Anpassung des Kronenringes erfolgt ebenfalls am ersten Behandlungstage und geschieht nach den in der Prothetik gepflegten Grundsätzen.

„Hierbei ist als wichtigster Punkt zu beachten, daß der Ring den Frakturrand an allen Punkten mindestens um $^1/_2$ mm überragt, auf diese Weise die Wurzel an ihrem ganzen Umfang fest anschließend umfaßt, und dabei doch den Rand des Kieferknochens bzw. den des Periodontiums nicht berührt. An der buccalen Fläche wird der Ring so ausgeschnitten, daß er eine Cervixfüllung vortäuscht. Bei der Formgebung des Ringes ist auch der Umstand zu berücksichtigen, daß der noch stehende

Kronenteil des Zahnes gegen die seitlich-buccale Beanspruchung möglichst geschützt ist, d. h. an den Approximalflächen muß der Ring bis zur Kaufläche reichen.“ (Hauberrisser 1923).

Die Wundfläche wird durch eine Spülung mit H_2O_2-Lösung gründlich gereinigt, zurückgebliebene Splitterchen und Bohrspäne werden entfernt. Der Schleimhautlappen wird zurückgeklappt und vernäht. Mit dem Einlegen eines Jodoformgazestreifens zum Freihalten des Defektes beschließt Hauberrisser die erste Behandlungsphase.

In der nächsten Sitzung, etwa nach zwei Tagen, wird der inzwischen ausgearbeitete Kronenring einzementiert.

„Nach Härtung des Zements wird schließlich der zwischen Ring und Kronenrest entstandene Hohlraum mit Silikatzement ausgefüllt und die Kaufläche entsprechend dem Antagonisten des Zahnes modelliert. Es ist natürlich darauf zu achten, daß dieser so gewonnene Kauhöcker etwas niedriger gehalten wird, damit nicht beim Aufbiß das Füllungsmaterial eine zu starke Beanspruchung erleidet.“ (Hauberrisser 1923).

Nach den Angaben des Verfassers war schon nach drei Tagen ein fester Anschluß des Zahnfleischsaumes an den betr. Zahn erfolgt. Auch sind Reizerscheinungen irgendwelcher Art nach der Behandlung von ihm nicht festgestellt worden. Ebenso zeigt die Silikatfüllung und ihr Randschluß nach später erfolgter Inspektion keinerlei Veränderungen.

Hauberrisser setzt jedoch der Indikation seiner „Ring-Silikat-Krone“ eine Grenze, bei deren Ueberschreiten der Halt des Zahnes in Frage gestellt sein würde.

Als wesentlichster Faktor dieser Methode zur Wiederherstellung tief frakturierter Zähne erscheint mir der chirurgische Eingriff. Auf diese Weise werden Reizerscheinungen auf die umgebenden Weichteile bei den späteren technischen Maßnahmen unbedingt vermieden. Die Art der Ueberkronung, wie sie von Hauberrisser angegeben ist, kann im weitesten

Sinne kombiniert, und durch andere Methoden der Wiederherstellung ersetzt werden.

Greve (1933) beschreitet einen ganz anderen Weg. Zur Deckung des durch Fraktur entstandenen Defektes wird der Zahn bzw. seine Wurzel zur Aufnahme einer Stiftgußfüllung vorbereitet, um später genügend Ansatzmöglichkeiten für eine Kronenarbeit zu gewährleisten. Erstreckt sich die Frakturlinie bis unter den Epithelansatz, so muß von einer direkten Modellierung der Gußfüllung wegen des Zutritts von Blut und Speichel meistens abgesehen werden. Greve wählt deshalb die indirekte Abdruckmethode, wie sie jetzt beschrieben werden soll.

Zu Beginn fertigt Greve Abdrücke aus Kerrmasse oder Guttapercha an. Nach seinen Angaben haben sich diese Materialien bei der Abdrucknahme sehr gut bewährt. Auf dem nun aus Amalgam oder Zement hergestellten kantenfesten Modell wird die Gußfüllung in Wachs modelliert und dann in Metall gegossen.

Durch die Kontraktion des Zahnfaches wird jedoch meistens die Abdrucknahme erschwert, da diese nicht sofort nach Entfernung des abgesprengten Zahnfragmentes in vielen Fällen erfolgen kann. Wie Greve beobachtet hat, bilden sich auch nach mehrtägiger Wartezeit am Rande des verletzten Zahnfaches Granulationen, von denen die Bruchfläche teilweise bedeckt wird. Diese Epithelwucherungen müssen natürlich erst beseitigt werden, bevor ein genauer Abdruck gewonnen werden kann.

Zum besseren Verständnis soll auch hier das Wesentliche dieser Methode mit den Worten des Verfassers wiedergegeben werden.

„Die Entfernung des abgesprengten Fragments ist hierbei nicht die erste Aufgabe. Dasselbe wird vielmehr erst durch eine Seidenligatur in seiner alten Stellung provisorisch fixiert. Die zweite Aufgabe besteht in der Vorbereitung eines Wurzelkanals für eine Stiftverankerung. Erweist sich eine Wur-

zelbehandlung als nötig, ist das Zahnfragment für diese Zeit durch einen schmalen Ring aus weichem Material, das gute Adaptionsfähigkeit besitzt, zu fixieren. Eine geringfügige Beschleifung der Kaufläche stellt den gesamten Zahn nach Befestigung des Bandes außerhalb des Bisses. Ist eine einwandfreie Wurzelfüllung vorhanden oder hergestellt, und ein Stift in den Wurzelkanal versenkt, wird Gipsabdruck genommen. Nach Entfernung des Abdrucks aus dem Munde wird die provisorische Fixierung des Fragmentes wieder beseitigt und jetzt erst das Frakturstück aus dem Munde entfernt. Es wird neben dem für das Inlay bestimmten Stift in den Abdruck eingesetzt. Der Abdruck wird nach leichter Isolierung der Bruchfläche des Zahnfragments mit Vaseline mittels hartem Modellmaterial ausgegossen. Das abgetrennte Zahnfragment nimmt dann auf dem Modell dieselbe Stellung wie im Munde ein. Entfernt man das Bruchstück jetzt vom Modell, so kann man eine mit dem Stift in Verbindung stehende Gußfüllung, deren Grenzflächen genau dem abgebrochenen Zahnfragment entsprechen, in Wachs modellieren.“ (Greve 1933).

Das gegossene Inlay wird nun einzementiert und schafft somit genügend Ansatzmöglichkeiten für die später aufzunehmende Krone.

Diese Art der Erhaltungsmöglichkeit setzt aber nur einen verhältnismäßig geringen Substanzverlust voraus. Ist ein größerer Teil des Epithelansatzes von der Fraktur betroffen, wird sich eine Beseitigung der sich bildenden Zahnfleischtasche, sei es durch chirurgische oder konservierende Maßnahmen, nicht vermeiden lassen. Eine Freilegung des Frakturrandes durch Abtragung eines kleinen Teiles der knöchernen Alveole ist jedoch bei dem von Greve angenommenen Verlauf des Bruchspaltes in der Regel nicht erforderlich.

Die Durchführung dieser Methode ist aber mit Schwierigkeiten verbunden. Es ist sehr häufig der Fall, daß das Frakturstück nicht mehr mit dem Restteil des Zahnes durch den Epithelansatz in Verbindung steht, und ein exakter Abdruck

auf die oben erwähnte Weise nicht mehr gewonnen werden kann. Viele Patienten helfen sich auch selbst, indem sie das Bruchstück sofort nach erfolgter Fraktur entfernen, da es ihnen durch die beim Aufbiß eintretende Beweglichkeit Schmerzen bereitet. Kommt noch eine Verzögerung der Behandlung von Seiten des Patienten hinzu, so wird die Defektstelle durch die hineinwuchernden Weichteile in vielen Fällen der Behandlung unzugänglich sein. Es wird demnach wieder eine Beseitigung dieser Faktoren notwendig. Unter diesen Umständen muß auf das Wichtigste der von Greve angegebenen Methode, nämlich die Erlangung eines exakten Abdrucks, von Anfang an verzichtet werden.

Bruhn (1926) beschreibt ein Verfahren zur Wiederherstellung des Zahnstumpfes für Kronenersatz, bei dem im Gegensatz zu den Gußaufbauten auch plastische Füllungsmaterialien Verwendung finden. Je nach der Größe des Defektes ist auch hierbei eine Stiftverankerung möglich. Bei den häufigen Schrägbrüchen an Prämolaren wird es sich meist um die Absprengung der palatinalen oder der facialen Kronenhälfte handeln. Der noch stehengebliebene Teil der Krone kann bei den Wiederherstellungsarbeiten des Kronenstumpfes oft gute Dienste leisten.

„Zur Veranschaulichung des dabei geübten Verfahrens behalten wir den eben gewählten Fall der schrägen Fraktur eines ersten oberen Prämolaren, durch die die palatinale Hälfte mit einem Teil des Zahn- und Wurzelhalses in Verlust geriet, als Beispiel bei." (Bruhn 1926).

Der Autor setzt voraus, daß die Wurzeln des Zahnes bereits abgefüllt sind. Das Zahnfleisch wird zunächst an der Frakturstelle zurückgedrängt. Um die Umgebung nicht zu sehr zu reizen und eine stärkere Blutung zu vermeiden, muß dies sehr vorsichtig geschehen.

„Ist durch die Tamponade der Defekt ganz übersichtlich geworden, dann schneidet man jegliche Karies der Wurzel und den noch stehenden Kronenteil fort, bringt in den Seiten

und dem Boden des Defektes Unterschnitte an und baut den fehlenden Kronen- und Wurzelkörper mit Zement auf. Glaubt man, ohne das noch vorhandene Zahn- und Wurzelgerüst zu sehr zu schwächen, in die Wurzel einen kleinen Stift verankern zu können, so bohrt man den am besten zugänglichen Wurzelkanal vorsichtig tief auf und zementiert einen dünnen, etwas gebogenen Knopfstift so in die Wurzel ein, daß sein herausragendes Ende beim Wiederaufbau des fehlenden Kronenteiles als Stütze dient. Der Stumpf wird nun in der gewohnten Weise als Träger einer Goldkrone hergerichtet. Bei dem Beschleifen ist besonders darauf zu achten, daß zwischen der unter die Zahnfleischgrenze herabreichenden Zementwand und dem Wurzelkörper ein glatter Uebergang erhalten wird, sodaß weder durch den Defektrand eine Stufe, noch durch das Zement ein überstehender Rand entsteht. Der erhaltengebliebene natürliche Stumpf darf beim Beschleifen nicht zu sehr geschwächt werden." (Bruhn 1926).

Der Kronenersatz schließt sich diesen Maßnahmen in der üblichen Weise an.

Tiegel (1933) verwendet Amalgam als plastisches Material zur Wiederherstellung des Kronenstumpfes. Diese Methode findet meistens Verwendung bei Frakturen an Prämolaren und Molaren.

„Die Ränder des stehenden Kronenrestes werden geglättet, mastikal der Rest so weit abgeschliffen, daß der Zahn vom Biß nicht mehr getroffen wird. Ich tue dies so, als wollte ich den Stumpf für die aufzunehmende Krone zurechtschleifen. Mit Wurzelkanalerweiterer und Fissurenbohrer erweitere ich den Kanal derart, bis ein Krupp-Wurzelstift, der für Logankronen meist verwendet wird, in das Lumen paßt. Nach dem fülle ich den Wurzelkanal im unteren Drittel und zementiere den Krupp-Stift ein. Ein Ring aus unedlem Metall (Kupfer oder dergl.) der gut adaptierbar ist, wird dem Zahn sehr gut angepaßt. Es ist außerordentlich wichtig für den Erfolg der Arbeit, daß der Ring überall ganz genau anliegt. Das in den

Frakturraum gewucherte Granulationsgewebe wird vorher natürlich beseitigt, die Blutung durch Adrenalin gestillt. Im restlichen Zahnstumpf und in dem in der Zwischenzeit erhärteten Zement bringe ich mit umgekehrten Kegel- oder Radbohrer die üblichen Unterschnitte an. Darauf wird die Kavität gut trocken gelegt, und der Ring mit Amalgam ausgefüllt unter schubweisem Einbringen, damit die Haftpunkte vor allem mit Amalgam ausgefüllt werden. Anderen Tages oder gar noch am gleichen Tag wird nach Erhärten des Amalgams der Ring durchschnitten und abgenommen. Bei Abnahme des Ringes wird der Stumpf dann endgültig beschliffen." (Tiegel 1933).

Ist die Wiederherstellung des Stumpfes in dieser Weise durchgeführt, kann die Ueberkronung desselben erfolgen.

Tiegel gibt an mit diesem Verfahren bisher recht gute Erfolge gehabt zu haben. Irgendwelche Reizerscheinungen, die das Amalgam auf das umliegende Gewebe verursacht haben könnte, sind nicht beobachtet worden. Der Kruppstift dürfte in Verbindung mit dem Amalgamaufbau einen sicheren Halt für den vorzunehmenden Kronenersatz gewährleisten.

Kovács (1930) beschreibt die Wiederherstellung eines tief frakturierten Eckzahns zur Aufnahme einer Richmond-Krone wie folgt: Der durch die Fraktur verlorengegangene Teil des Zahnstumpfes wird bei dieser Methode ebenfalls durch eine Art Gußfüllung ersetzt, jedoch wählt Kovács einen anderen Weg zur Erlangung eines einwandfreien Abdrucks.

„Die Krone des $\underline{|3}$ hing labial nur mehr ganz lose am Zahnfleisch. Nach Entfernung des Fragments sah man, daß die Bruchfläche labial bis unter den processus alveolaris reichte. Man konnte also zunächst nicht mit der Möglichkeit rechnen, den Zahn zu erhalten, da ein Kerr-Ringabdruck die Grenzen des Wurzeldefektes nicht erfassen konnte. Es wurde nun der Versuch gemacht, das Fragment selbst in Gold umzusetzen, und zwar wurde das ganze Wurzelplättchen auf die unten beschriebene Weise gegossen. Eine Schwierigkeit ergab sich

in vorliegendem Fall noch dadurch, daß sich distal eine alte, etwas ausgewaschene Silikatfüllung und geringe secundäre Karies vorfand, sodaß insbesonders nach Entfernung der Karies das Fragment nicht an allen Stellen exakt auf die Wurzel paßte. Es blieben aber genügend Fixationspunkte um das Fragment eindeutig in die Position zu bringen. Der durch die Karies entstandene Defekt wurde durch Auftragen von etwas Wachs auf die abgebrochene Zahnkrone und Aufpressen auf den Wurzelstumpf ersetzt. Das auf diese Weise vollkommen rekonstruierte Fragment wurde nun leicht eingeölt und bis zum Zahnhals (Eckzahnspitze nach oben) in Gips gesenkt. Nach dem Erhärten wurde der Zahn, da keine unter sich gehenden Stellen vorhanden waren, ohne Schwierigkeit herausgezogen und das so erhaltene Negativ mit Modellierwachs gefüllt. Das Wachsmodell konnte durch Auseinandersprengen des Gipsklotzes leicht entfernt und aus Gold gegossen werden. Nach Einprobe im Munde wurde die Zirkumferenz der Wurzel mesial, palatinal und distal gemeinsam mit den entsprechenden Stellen des Inlays für einen (die labiale Partie der Wurzel freilassenden) Ring zugeschliffen, der Ring, für dessen Anbringung das Inlay nun genügende Anhaltspunkte bot, angelötet und nach den Zahnfleischverhältnissen ausgeschnitten. Der weitere Arbeitsgang war der einer gewöhnlichen Richmond-Krone. (Kovács 1930).

Diese Methode ist zwar nicht in allen Fällen durchführbar, jedoch kann sie oft bei der Wiederherstellung tief frakturierter Zähne zur Kronenaufnahme wertvolle Dienste leisten.

Scheere (1921) bespricht die Wiederherstellungsmethode perforierter mehrwurzeliger Zähne.

Auch Frakturen an mehrwurzeligen Zähnen, bedingt durch tiefreichende Karies, können ähnliche Läsionen verursachen. Erstreckt sich die Bruchlinie bis zur Wurzelgabelungsstelle und ist die Trennung der Wurzeln mehr oder weniger durchgeführt, kann ebenfalls die von Scheere beschriebene Methode in Anwendung kommen. Für diese Art der Erhaltung kommen

selbstverständlich nur gesunde, kräftige und verhältnismäßig festsitzende Wurzelreste in Betracht, deren Kontinuität bis zur Bifurkationsstelle getrennt wurde.

„Derartige Wurzeln und Zahnreste wurden bisher aus Gründen der allgemeinen Prophylaxe unbedenklich extrahiert, da diese vielen Operateuren als Stütze für eine technische Arbeit nicht genügten." (Scheere 1921).

Unter gewissen Voraussetzungen wird es möglich sein, solche Wurzeln doch noch für den Kronenersatz gebrauchsfähig zu machen. Eine exakte Wurzelfüllung ist natürlich Vorbedingung für eine erfolgreiche Behandlung. Ebenso ist eine Röntgenaufnahme zur genauen Untersuchung des periapikalen Gewebes unerläßlich. Scheere hegt keinerlei Bedenken wegen des Verhaltens des Epithelansatzes, da dieser, wie er sagt, im Falle einer Verletzung schnell wieder ausheilen und durch Narbenschrumpfung die Wurzel noch fester umfassen würde.

Scheere verweist im wesentlichen auf das in der Literatur Beschriebene, führt verschiedene Methoden dieser Art an, z. B. die von Riegner, Neumann, Philipp und Faulhaber und beschreibt eine ganze Anzahl von Fälle, bei denen er selbst unter Anwendung jener Methoden ausgezeichnete Erfolge erzielte.

Diese Art der Wiederherstellung bezog sich aber mehr oder weniger nur auf den speziellen Fall der Perforation mehrwurzeliger Zähne. Wie gesagt, es kann unter Umständen möglich sein, ähnliche, durch Fraktur entstandene Defekte auf die von Scheere beschriebene Art zu decken.

Eine genauere Beschreibung würde zu weit führen und gehört nicht in den Rahmen dieser Arbeit.

IV. Eigene Beobachtungen.

In Folgendem sollen 4 Fälle von tiefreichenden Zahnfrakturen und deren Behandlung anhand eigener Beobachtungen besprochen werden. Es handelt sich hier um Frakturen an Prämolaren, Molaren und Schneidezähnen. Bei den drei ersten

Fällen bestand die Möglichkeit den Defekt zu decken, und den Zahn zur Aufnahme einer Krone herzurichten. Allerdings fehlten bei der zuletzt angeführten Fraktur jegliche Voraussetzungen zur Wiederherstellung durch Kronenersatz.

In allen Fällen verlief die Bruchlinie bis unter den Epithelansatz. Die Entfernung des Fragments und die Beseitigung der sich dadurch bildenden Zahnfleischtasche ging der Behandlung voraus. Während bei den in der Literatur angegebenen Behandlungsmethoden die chirurgische Abtragung dieser pathologischen Zahnfleischtasche beschrieben wurde, gebe ich eine andere Art des Vorgehens an. Durch eine einmalige Behandlung mit dem Thermokauter in dem einen Fall, und eine mehrmalige Aetzung der Gingiva mit Gingisan in den zwei anderen Fällen, war es möglich, normale topographische Verhältnisse zwischen Zahn und den ihn umgebenden Weichteilen herzustellen.

Auf diese Weise konnte schon nach kurzer Zeit, etwa nach 2-3-maliger Behandlung, die Frakturstelle freigelegt werden. Sowohl durch die Aetzung als auch durch die Kauterisation ist es möglich, die Weichteile stufenweise abzutragen und so dem tiefsten Punkt der Bruchfläche genauestens anzupassen. Eine übertriebene Freilegung des Alveolarknochens ist bei dieser Art der Behandlung so gut wie ausgeschlossen. Die bei der chirurgischen Abtragung so häufig als lästig empfundene Blutung kommt ebenfalls hierbei gänzlich in Fortfall.

Fall A:

♀ 26 Jahre alt. Fraktur des palatinalen Höckers von $\underline{|5}$ bis ca. 2 mm unterhalb des Epithelansatzes.

Als die Patientin nach erfolgter Fraktur zur Behandlung erschien, mußte erst das abgesprengte Fragment entfernt werden, da es noch durch die Fasern des Halteapparates mit dem Zahn in Verbindung stand. Die durch eine beiderseits approximale Amalgamfüllung entstandene schwache Dentinbrücke zwischen den beiden Kauhöckern konnte offenbar dem Kaudruck nicht genügend Widerstand entgegensetzen, um eine

Schrägfraktur des palatinalen Teiles der Zahnkrone zu vermeiden.

Nach Entfernung des Frakturstückes und der Amalgamfüllung wurde die Zahnfleischtasche mit dem Thermokauter abgetragen und auf diese Weise die Bruchfläche vollkommen übersichtlich gestaltet.

Der entstandene Defekt wurde in diesem Falle durch eine Stiftgußfüllung ausgeglichen, die in Verbindung mit dem Zahn genügend Ansatzmöglichkeiten für die später aufzunehmende Krone bot.

Die Fraktur verlief in mesio-distaler Richtung und konnte daher im Röntgenbild nicht sichtbar gemacht werden. Zur Veranschaulichung des hier geübten Verfahrens folgt eine schematische Darstellung dieser Art der Wiederherstellung unter Benutzung der bucco-palatinalen Projektionsebene.

Abb. 1

In Abb. 1. ist die Fraktur des eben beschriebenen Falles dargestellt. Die gestrichelt gezeichneten Linien zeigen den schrägen Verlauf des Bruchspaltes bis unter den Epithelansatz und den Niveauunterschied zwischen normalem Ansatz der Gingiva und tiefstem Punkte der Bruchfläche.

Abb. 2

Abb. 2. zeigt bereits die erfolgte Abtragung der entstandenen Zahnfleischtasche mit dem Thermokauter. Der Zahn wurde nun präpariert und das fehlende Stück des Stumpfes durch das Stiftinlay ersetzt. Die normalen Lagebeziehungen zwischen Epithelansatz und Kronenstumpf sind hier deutlich zu erkennen.

Abb 3

Abb. 3. zeigt die erfolgte Ueberkronung dieses tief frakturierten Zahnes.

Die beiden nun folgenden Röntgenaufnahmen sollen ebenfalls zur Veranschaulichung des Arbeitsganges beitragen. Allerdings ist der Verlauf der Frakturlinie hier nicht zu sehen, da dies die Durchleuchtung eines oberen Prämolaren in geschlossener Zahnreihe nicht gestattet.

Ueberstehender Füllungsrand

Stiftgußfüllung bei 5⌋

7 6 5 4 3 2⌋ Abb. 4

Ueberstehender Kronenring

Krone bei 5⌋



6 5 4 3⌋ Abb. 5

Abb. 4. zeigt das eingesetzte Stiftinlay, während auf Abb. 5. bereits die Ueberkronung vorgenommen ist. Der abnorm tiefe Ansatz des Kronenringes auf der Frakturseite des Zahnes ist sowohl auf Abb. 5 als auch auf Abb. 3 deutlich sichtbar.

Die in diesem Fall getroffenen Maßnahmen zur Wiederherstellung dieses Zahnes durch Kronenersatz dürften einen Dauererfolg gewährleisten, zumal die sonstige Beschaffenheit des Zahnes sowie des periapikalen Gewebes zu keinerlei Bedenken Anlaß geben.

Bei dieser Art des Kronenersatzes ist auf einen glatten Uebergang zwischen Zahnwurzel und Füllung bzw. Zahnwurzel und Krone besonders zu achten. Jedoch lassen sich überstehende Füllungsränder und somit überstehende Kronenringe

nicht immer gänzlich vermeiden wie auf Abb. 4 und Abb. 5 zu sehen ist.

Fall B:

♀ 32 Jahre alt. Fraktur des lingualen Höckers von $\underline{|6}$

Nach Angaben der Patientin ist der Bruch durch Aufbiß auf eine harte Brotrinde zustande gekommen. Der Zahn trug eine ziemlich große zentrale Zementfüllung. Wie im zuerst beschriebenen Fall, stand auch hier noch das Fragment mit dem Zahn in Verbindung. Es wurde durch die Fasern des Halteapparates derart in seiner Lage fixiert, daß es erst unter Zuhilfenahme einer Zange entfernt werden konnte.

Die Bruchlinie verlief in mesio-distaler Richtung und reichte auch in diesem Falle bis ca. 2 mm unter den Epithelansatz. Das Fragment zeigte am unteren Rande einen etwa $1^1/_2$ mm langen dornartigen Fortsatz wie Abb. 6 zeigt.

Abb. 6

Abgesprengtes Frakturstück von $\underline{|6}$
(Vergrößerung: 3-fach)

Die Abtragung der in den Frakturspalt ragenden Weichteile erfolgte durch eine mehrmalige Aetzung mit Gingisan.

Da der stehengebliebene Teil der Zahnkrone noch genügend Befestigungsmöglichkeiten bot, konnte in diesem Fall auf eine Stiftverankerung verzichtet werden. Der Zahn wurde außer Occlusion gesetzt, in der üblichen Weise beschliffen und mit genügend Unterschnitten versehen. Die Ergänzung des fehlenden Stückes erfolgte hierbei durch einen Phosphatzementaufbau. Nach nochmaliger sorgfältiger Bearbeitung des so hergerichteten Stumpfes beschloß der Kronenersatz in Form einer Vollkrone in der üblichen Weise die Behandlung.

Fall C:

♂ 26 Jahre alt. Querfraktur bei ⌊1 und Schrägfraktur bei 1⌋.

Der Patient gab auf Befragen an, daß er von einem Motorrad angefahren wurde und dadurch zu Fall kam. Bei diesem Sturz frakturierten die Kronen der beiden mittleren Schneidezähne im Oberkiefer.

Das angefertigte Röntgenbild zeigt bei ⌊1 eine Querfraktur im oberen Drittel der Krone, bei 1⌋ eine Schrägfraktur der Krone, wobei der tiefste Punkt der Bruchfläche etwa 1 mm unter dem Zahnfleischraum lag.

Schrägfraktur

Querfraktur

Abb. 7

21|12

Die bei 1⌋ entstandene Zahnfleischtasche wurde auch hier wieder durch eine mehrmalige Gingisan-Aetzung erfolgreich beseitigt.

Ein Stumpfaufbau war bei keiner dieser Frakturen erforderlich, da die Deckung des Defektes durch Richmond-Kronen vorgenommen wurde, und somit genügend Ansatzmöglichkeiten für den Kronenring gegeben waren.

Fall D:

♀ 26 Jahre alt. Fraktur von ⌊4

Dieser Bruch erfolgte beim Aufbiß auf einen harten Gegenstand, nachdem der Zahn, wie die Patientin angab, bei der Behandlung am Tage zuvor „ausgebohrt" worden war. Die Krone des Zahnes fehlte vollkommen. Die Bruchfläche verlief in der Höhe des gingivalen Randes, und wurde mesial und

distal, wo Vertiefungen zu sehen waren, von den hineinragenden Weichteilen bedeckt.

In diesem Fall mußte entschieden werden, ob überhaupt noch die Wurzel so hergerichtet werden konnte, um für den Kronenersatz geeignet zu sein. Schon allein die Inspektion dieses sichtbaren Teiles des Zahnes ließ in dieser Beziehung gewisse Bedenken aufkommen. Trotzdem wäre es unter Umständen möglich gewesen, die Wurzel als Kronenstumpf herzurichten.

Wie schon im Vorhergehenden erwähnt, sind noch andere wichtige Faktoren für die Möglichkeit einer Ueberkronung maßgebend. Das angefertigte Röntgenbild gibt uns hier in genügender Weise Aufschluß. (Abb. 8).

Abb. 8

12 4567

Durch die abnorm schiefe Stellung der Wurzel würde im Fall einer Ueberkronung ein ungünstiges Moment im Sinne einer Kippwirkung geschaffen. Die dadurch resultierende verschieden starke Belastung des Zahnhalteapparates hat eine Erkrankung des alveolären Gelenkbandes und somit den sicheren Verlust des Zahnes zur Folge. Die geringe Länge der Wurzel, sowie das Vorhandensein eines verbreiterten Periodontalspaltes lassen einen Kronenersatz in diesem Falle gänzlich unmöglich erscheinen.

V. Die interalveoläre Zahnfraktur und ihre Behandlung.

Wie schon vorher eingehend besprochen wurde, erstreckt sich die Erhaltung tief frakturierter Zähne durch Kronenersatz mehr oder weniger nur auf solche Fälle, wo die Zahnkrone von der Fraktur betroffen wurde.

Verläuft aber die Bruchlinie im apikalen Wurzeldrittel, so handelt es sich um eine interalveoläre Zahnfraktur. Eine Wiederherstellung dieses Zahnes kann durch Kronenersatz nicht mehr erfolgen. Die Erhaltung solch tief gebrochener Zähne wird vielmehr durch Ruhigstellung der Fragmente und somit durch Ausheilung des frakturierten Zahnes anzustreben sein. Auf die Behandlung näher einzugehen würde zu weit führen.

Hierüber liegen Beobachtungen verschiedener Autoren vor. Es haben z. B. Demisch (1927), Fliege (1929), Gottlieb (1922), Schön (1932) und Witzel (1914) histologische Studien sowie klinische Betrachtungen über die Ausheilung von Zahnfrakturen geliefert. In der Arbeit von Fliege-Möllenhoff (1933) werden vier Fälle von klinisch ausgeheilten interalveolären Zahnfrakturen beschrieben.

VI. Prophylaxe.

Auf die in verschiedenen Fällen sich ergebenden Schwierigkeiten bei der Durchführung der Behandlung sei noch hingewiesen.

Nicht immer gelingt es, tief frakturierte Zähne durch Kronenersatz zu erhalten, und eine zwangsläufig vorzunehmende Extraktion würde dem Patienten sehr zum Nachteil gereichen.

Es ist deshalb eine wichtige Aufgabe der zahnärztlichen Fürsorge, solche tiefen Frakturen durch gewisse Maßnahmen im weitesten Sinne zu verhindern.

Bei Beachten aller wichtigen Gebote der konservierenden Zahnheilkunde kann durch Verhütung der sekundären Karies eine Zahnfraktur in vielen Fällen schon vermieden werden.

Greve (1933) ist der Ansicht, daß eine Prophylaxe gegenüber diesen tiefen Frakturen durch rechtzeitige Indikationsstellung des Kronenersatzes geübt werden kann. Er sagt:

„Wenn ein beiderseitig approximal durch Karies stark geschwächter Zahn noch mit Füllungen instandgesetzt wird, ohne daß die vorhandenen natürlichen Kronenreste eine ausreichende

Widerstandsfähigkeit gegen mechanische Insulte besitzen, so wird dem Patienten dadurch kein großer Dienst erwiesen. Stellt sich nach mehr oder weniger kurzer Zeit eine Fraktur dieses Zahnes ein, muß der Patient bei günstigem Verlauf des Bruchspaltes den Zahn sowieso überkronen lassen. Bei ungünstigem Verlauf des Bruchspaltes ist aber die Erhaltung des Zahnes in Frage gestellt, oder er erleidet trotz nachträglicher Ueberkronung eine dauernde Herabsetzung seines Wertes. Eine nicht zu enge, vor Uebertreibung jedoch sich hütende Indikationsstellung des Kronenersatzes liegt also durchaus im Interesse des Patienten." (Greve 1933).

Bei den trotz hinreichender Prophylaxe sich einstellenden Zahnfrakturen, die noch eine Erhaltung des Zahnes mit den vorher erwähnten Mitteln zulassen, läßt sich durch die angeführten Behandlungsmethoden eine fortschreitende Zerstörung oder gar Verlust des Zahnes bzw. seiner Wurzel zum Wohle des Patienten in den meisten Fällen verhüten.

VII. Zusammenfassung.

1. Die Zahnfrakturen wurden beschrieben.
2. Es folgten kritische Betrachtungen über den Kronenersatz bei tief frakturierten Zähnen.
3. Die in der Literatur angegebenen Behandlungsmethoden zur Ueberkronung tief frakturierter Zähne wurden behandelt.
4. Auf Grund eigener Beobachtung gelang es in drei Fällen tief frakturierte Zähne durch Kronenersatz wieder funktionstüchtig zu machen.
5. Im vierten Fall meiner Untersuchungen konnte wegen der Beschaffenheit des Zahnes bzw. seiner Wurzel sowie des periapikalen Gewebes eine Wiederherstellung durch Kronenersatz nicht erfolgen.
6. Nach meiner Auffassung halte ich den Kronenersatz zur Wiederherstellung tief frakturierter Zähne als die ideale Behandlungsmethode.

7. Die richtige Indikationsstellung des Kronenersatzes ist Voraussetzung für das Gelingen und den Erfolg der Arbeit. Sie richtet sich nach dem Verlauf des Bruchspaltes sowie nach der Beschaffenheit des Zahnes und des ihn umgebenden Gewebes.

Herrn Professor Dr. Fliege danke ich für die Ueberlassung des Themas und der mir zur Verfügung gestellten Unterlagen.

Literaturverzeichnis.

1. Bruhn: Handbuch der Zahnheilkunde. 3. Teil, München 1926, S. 453.
2. Bürkheimer: Ueber Sportverletzungen der Zähne, ihre Verhütung und ihre Behandlung. Diss. Marburg 1936.
3. Demisch: Wurzelfrakturen an Zähnen mit lebender Pulpa. Schweiz. Mschr. Zahnheilk. XXXVII, Nr. 6, S. 398 (1927).
4. Fliege: Ueber Frakturen, insbesondere eine Wurzelfraktur bei lebender Pulpa. Dtsch. Mschr. Zahnheilk. XLVII, Nr. 10, S. 507 (1929).
5. Fliege-Möllenhoff: Ueber die Ausheilung interalveolärer Zahnfrakturen bei lebender Pulpa. Dtsch. zahnärztl. Wschr. XXXVI, Nr. 20, S. 479 (1933).
6. Gottlieb: Frakturen und Luxationen der Zähne. In: Scheff-Pichler, Handbuch der Zahnheilkunde. 3. Teil, Wien-Leipzig 1927, S. 1.
7. Gottlieb: Histologische Untersuchungen einer geheilten Zahnfraktur. Z. Stom. XX, Nr. 5, S. 286 (1922).
8. Greve: Die Vorbereitung frakturierter Zähne für die Wiederherstellung durch Kronenersatz. Dtsch. zahnärztl. Wschr. XXXVI, Nr. 1, S. 13 (1933).
9. Hauberrisser: Ueber eine chirurgisch-technische Methode zur Wiederherstellung tief frakturierter Zahnkronen. Vjschr. Zahnheilk. XXXIX, S. 13, (1923).
10. Horn: Studien über die Einwirkung von Kronenringen auf das marginale Parodontium. Mtschr. Zahnheilk. IL, Nr. 21, S. 1383, (1930).
11. Kantorowicz: Klinische Zahnheilkunde. 1. Teil, Leipzig 1932, S. 679.
12. — — Handwörterbuch der gesamten Zahnheilkunde. 2. Teil, Leipzig-Berlin, 1931, S. 1462.
13. Kaposie-Port: Chirurgie der Mundhöhle. Wiesbaden 1906, S. 74.
14. Kovacs: Herstellung einer Richmondkrone bei einem Fall von hochreichendem Schrägbruch der Wurzel. Z. Stom. XXVIII, S. 873 (1930).
15. Majut: Intraalveoläre Spontanfraktur eines Zahnes. Zahnärztl. Rdsch. XXXIV, Nr. 25, S. 378 (1925).

16. Mayrhofer: Lehrbuch der Zahnkrankheiten. Jena 1933, S. 151.
17. Port-Euler: Lehrbuch der Zahnheilkunde. München 1934, S. 202.
18. Preiswerk: Zahnheilkunde. München 1919, S. 191.
19. Scheere: Erhalten perforierter mehrwurzeliger Zähne. Diss. Marburg 1921.
20. Schön: Erhaltung der Pulpa bei schwerer Wurzelfraktur eines Schneidezahnes. Zahnärztl. Rdschr. XLI, Nr. 20, Sp. 814 (1932).
21. Steiner: Praktikum der zahnärztlichen Chirurgie. Berlin-Wien 1926, S. 181.
22. Tiegel: Beitrag zur Vorbereitung frakturierter Zähne für die Wiederherstellung durch Kronenersatz. Dtsch. zahnärztl. Wschr. XXXVI, S. 63, (1933).
23. Waßmund: Frakturen und Luxationen des Gesichtsschädels. Berlin 1927, S. 161.
24. Williger: Zahnärztliche Chirurgie. Leipzig 1927, S. 49.
25. Witzel: Eine Zahnfraktur und ihre Behandlung. Dtsch. Mschr. Zahnheilk. XXXII, Nr. 4, S. 306 (1914).

Lebenslauf.

Am 21. Juli 1913 wurde ich als Sohn des Sparkasseninspektors Georg Hesse und seiner Ehefrau Frieda geb. Brand in Weimar geboren. Ich besuchte in Mühlhausen/Thür. vom 7. bis 11. Lebensjahre die Volksschule, von Ostern 1924 bis 1933 die Oberrealschule und bestand dort die Reifeprüfung im März 1933. Ich entschloß mich zum Studium der Zahnheilkunde, studierte die ersten 3 Semester an der Universität in Marburg und bestand im August 1934 die zahnärztliche Vorprüfung. Im Anschluß daran verbrachte ich ein Semester in Leipzig, und nahm vom April bis Oktober 1935 am freiw. Arbeitsdienst teil. Daraufhin setzte ich mein Studium in Marburg fort, bestand dort im Mai 1937 das Staatsexamen und erhielt die zahnärztliche Approbation am 3. Juni 1937.

Meine akademischen Lehrer während meines zahnärztlichen Studiums waren die Herren Professoren und Dozenten:

In Marburg: Baars, Baur †, Baumann, Dabelow, Dittler, Elbrecht, Fliege, Grüneisen, Kestermann, Loebell, Meerwein, Pfannenstiel, von Reckow, Rix, Ruete, Seidel †.

In Leipzig: Hille, Jonas, Pfaff, Rosenthal, Sonntag.